

# 3° Taller Internacional Multidisciplinario de Cáncer de Mama


&

## 1° Simposio de Cáncer Ginecológico

&

## 1° Taller de Planificación y Control de Calidad para Radiocirugía

**"De la práctica a las bases teóricas"**



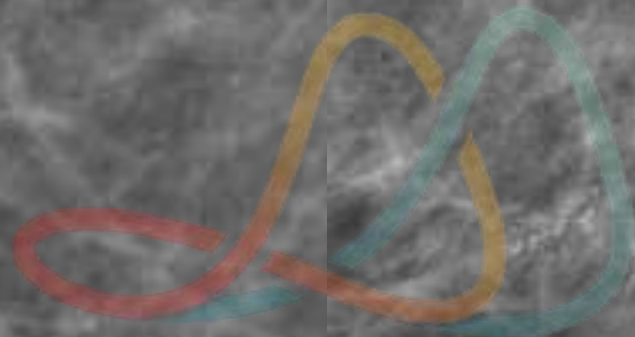
PROF.DRA. MABEL DIOMEDI  
DRA. PAULA TISCORNIA  
DRA. CECILIA SANTILLAN  
DRA. GABRIELA SANCHEZ



## CASO CLINICO

- \* PACIENTE DE 66 AÑOS. CONSULTA PARA REALIZAR CONTROL ANUAL. (AÑO 2018).
- \* AP: NÓDULOS MAMARIOS DESDE 2010 EN AMBAS MAMAS ESTABLES . (BIRADS 2)
- \* G Y P: 3      LACTANCIA : 6 MESES.
- \* AF : CA DE ENDOMETRIO (MADRE) .
- \* ULTIMO CONTROL MAMOGRÁFICO AÑO 2016. ÍDEM ANTERIORES
- \* EX FÍSICO: S/P.

Instituto Zunino  
Fundación Marie Curie

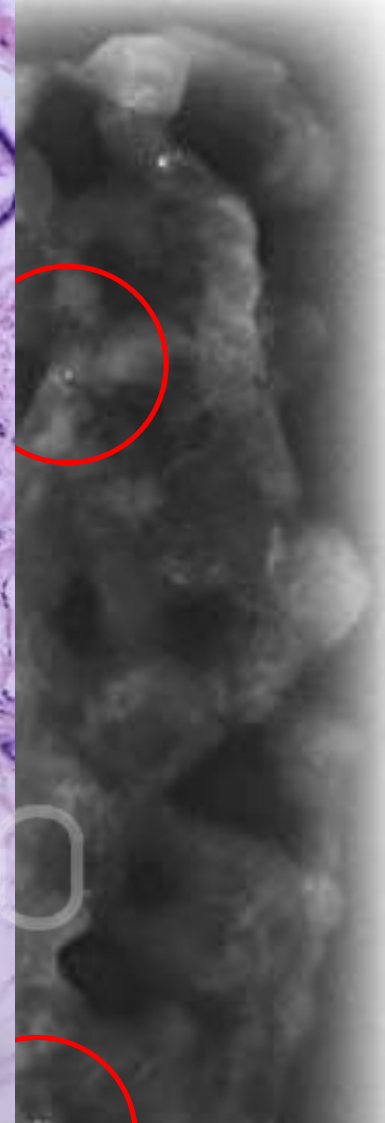
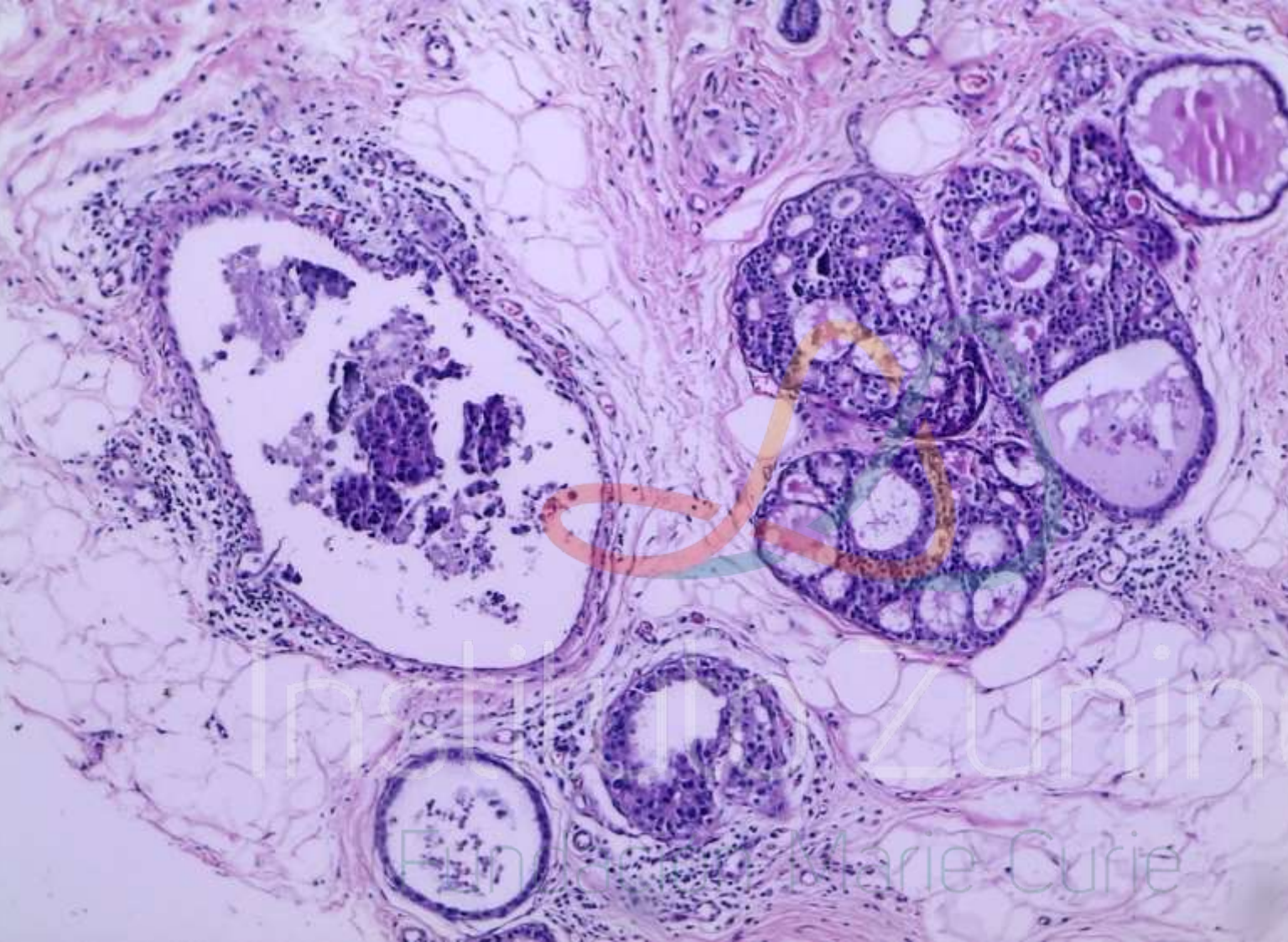
Instituto Zunino

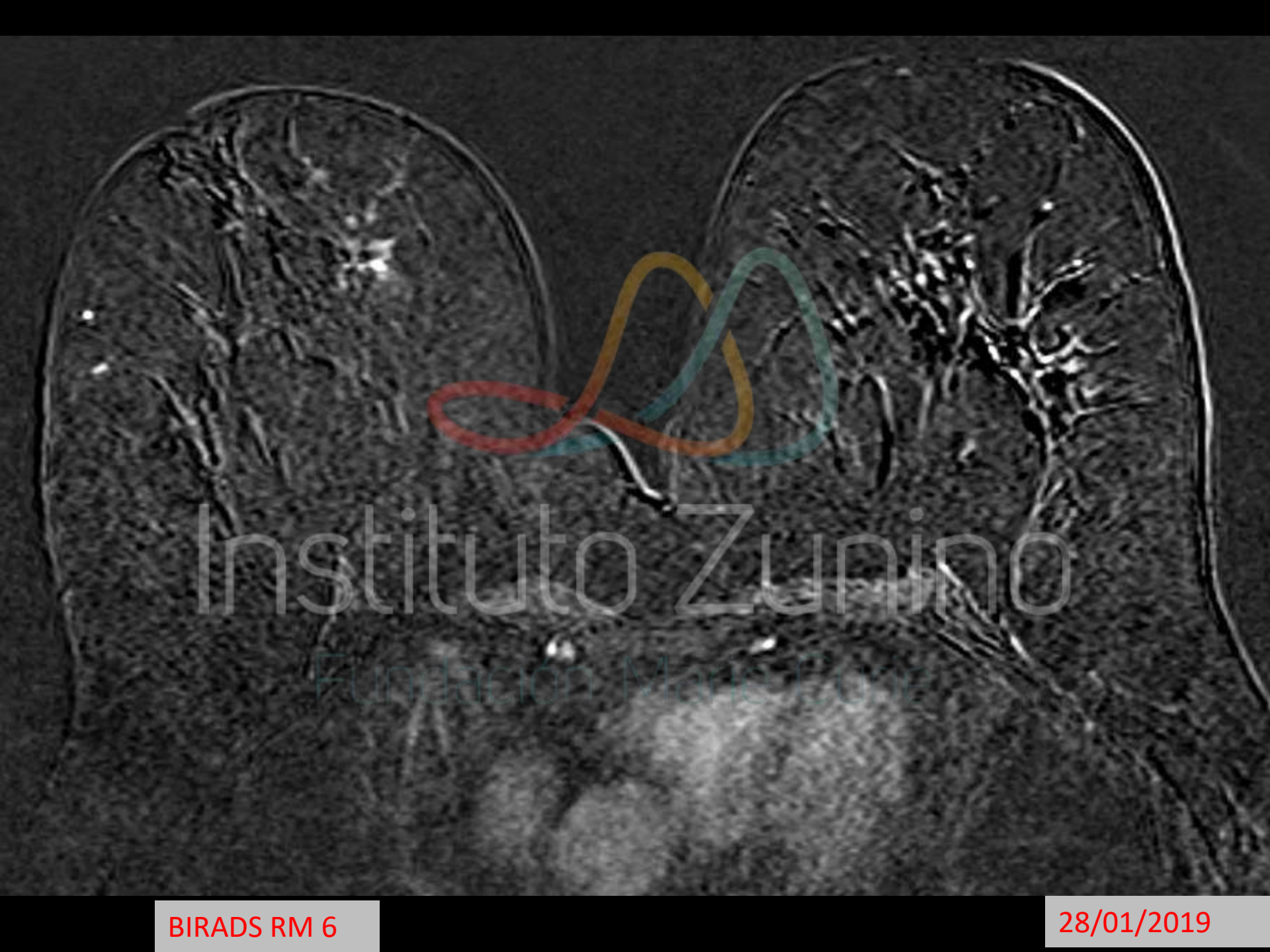Fundación Marie Curie

BIRADS 4 – ACR b

27/11/2018

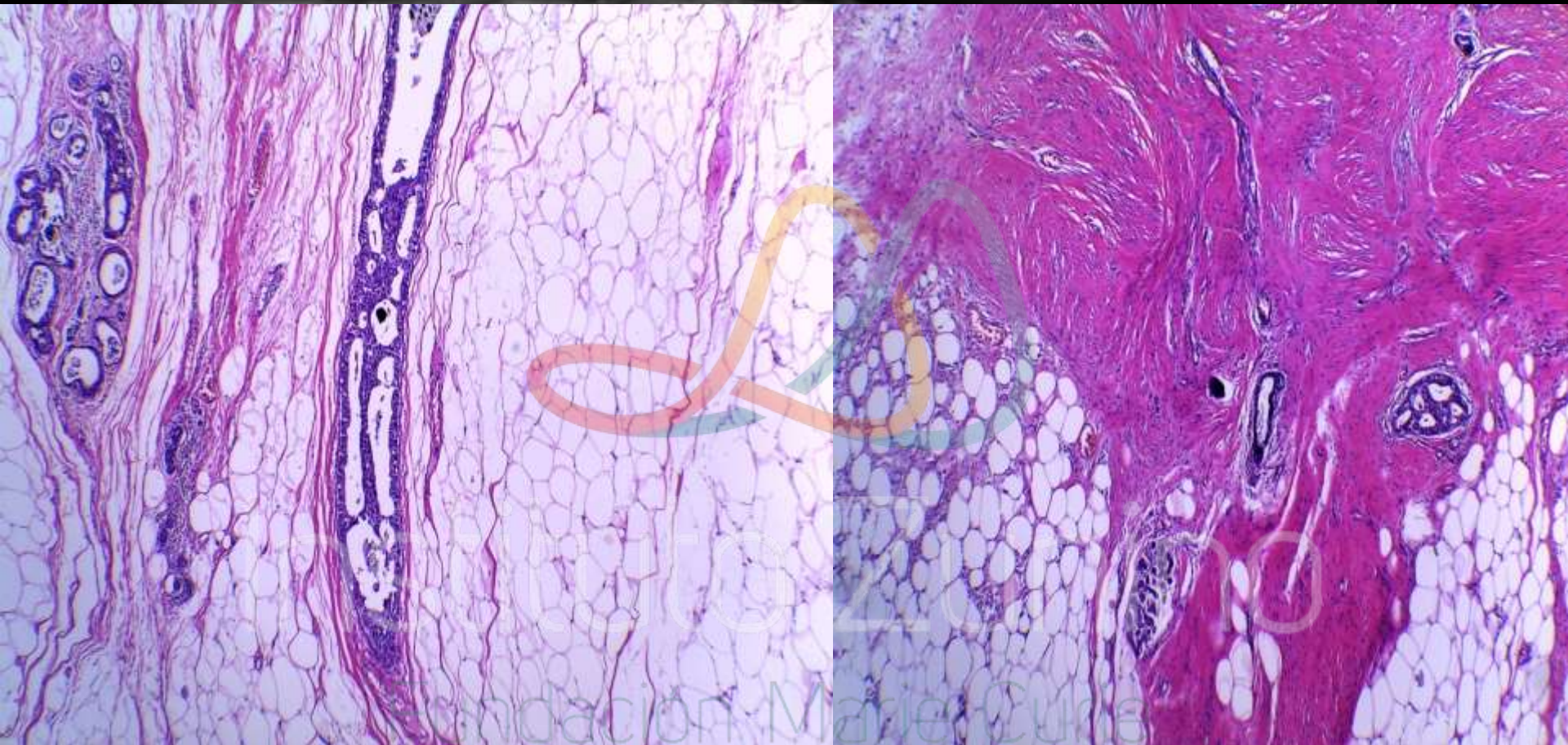


**Biopsia por punción de mama (sueros): carcinoma ductal In-Situ de alto grado nuclear, con necrosis central y microcalcificaciones epiteliales distróficas. La lesión tumoral compromete focalmente ocho fragmentos de tejido cilíndrico remitido.**



Instituto Zunino

Fundación María Elena



**Ca Ductal in situ de alto grado nuclear.  
Necrosis central. Microcalcificaciones  
Mide aprox 1.5 cm.**

19/02/2019

**Muchas Gracias**