



3° Taller Internacional Multidisciplinario de Cáncer de Mama


&

1° Simposio de Cáncer Ginecológico

&

1° Taller de Planificación y Control de Calidad para Radiocirugía

"De la práctica a las bases teóricas"



Med. Ileana Fernandez Sacchetto
Esp. en Diagnóstico por Imágenes
Unidad de la Mujer
Conci – Carpinella

ilefs@hotmail.com

Conci Carpinella
CUIDAMOS PERSONAS

☎ 0810 444 2242   / Conci Carpinella

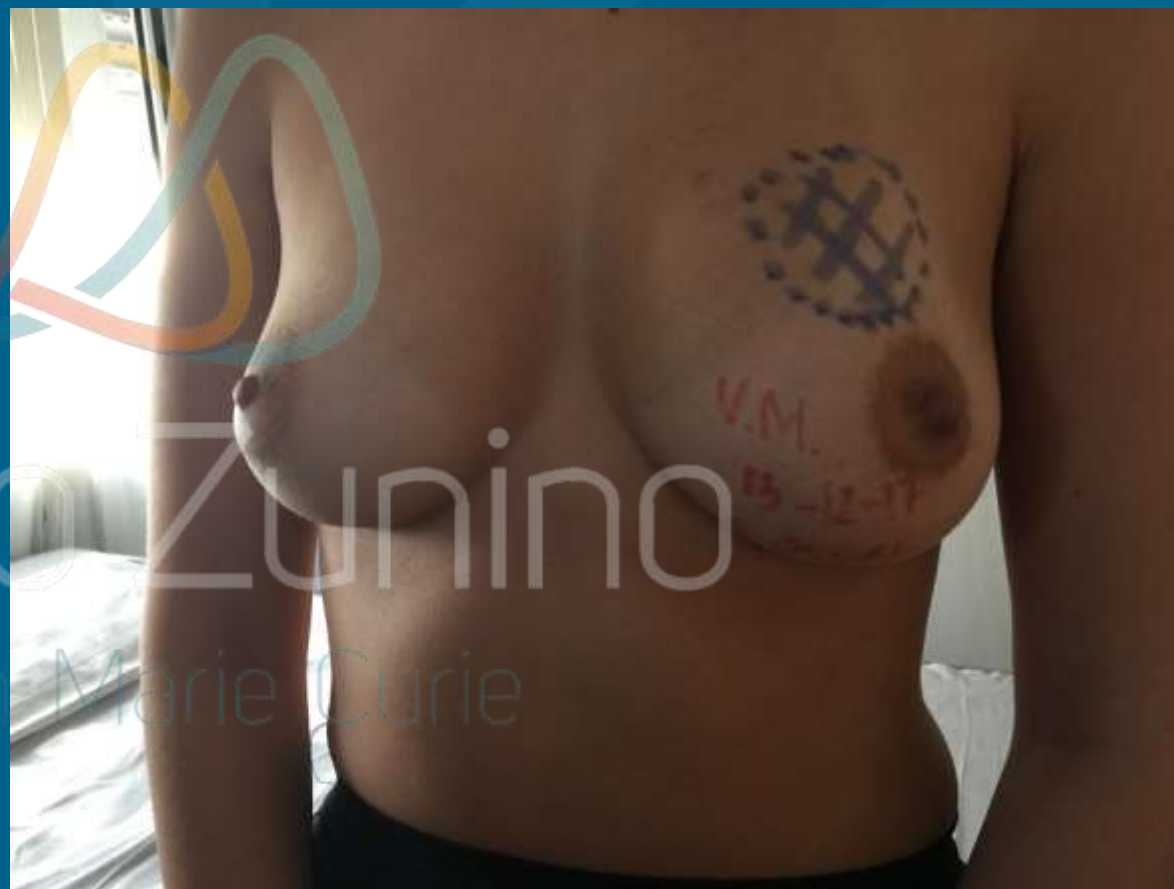📍 Urquiza 358 · Córdoba · Argentina

www.concicarpinella.com.ar

- ▶ **Paciente : M. V.**
- ▶ **Edad : 28 años**
- ▶ **Contadora**
- ▶ **AGO: Gestas 0**
- ▶ **APP: No refiere.**
- ▶ **APH: No refiere**

MOTIVO DE CONSULTA

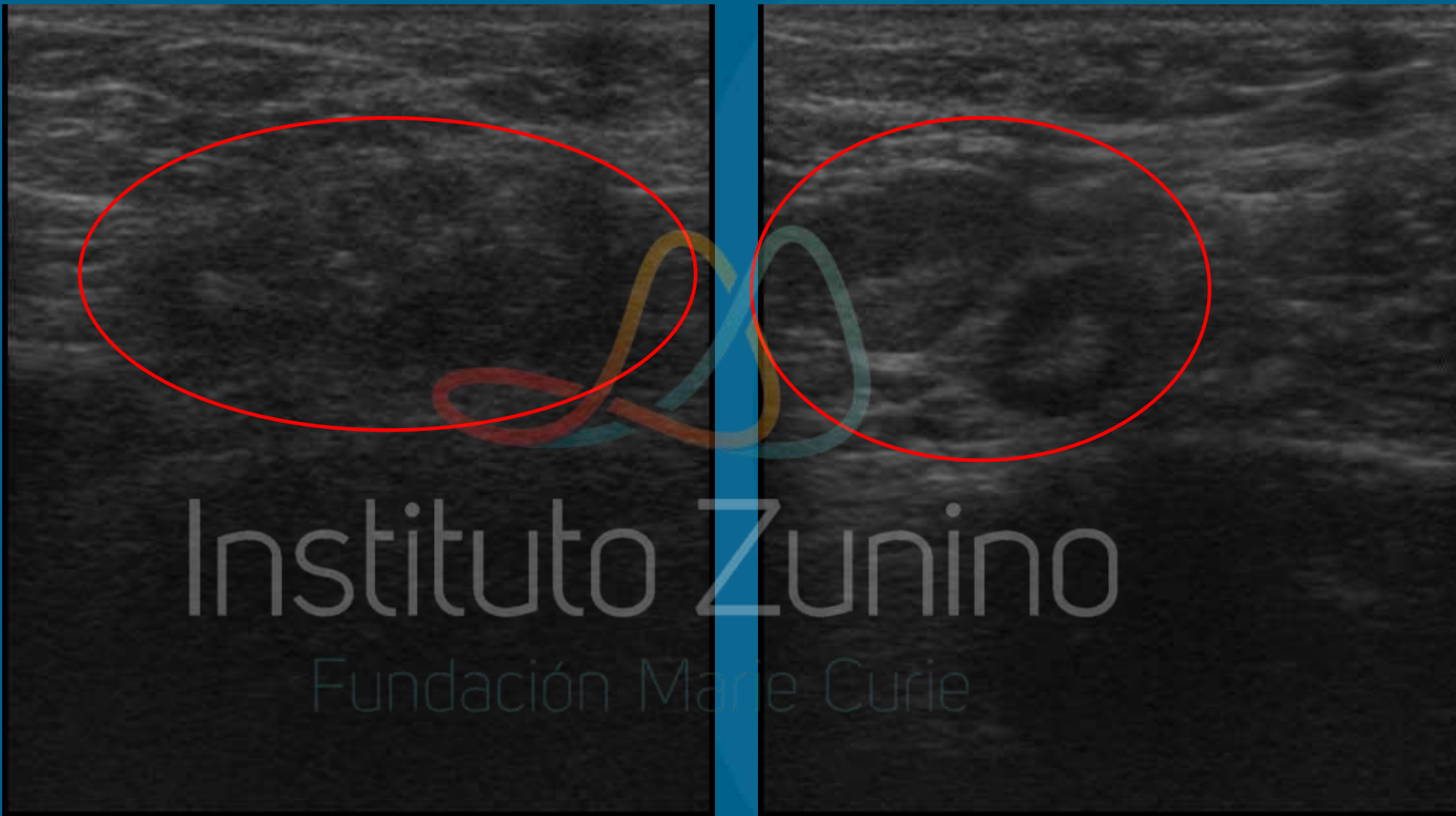
- ▶ Nódulo palpable MI



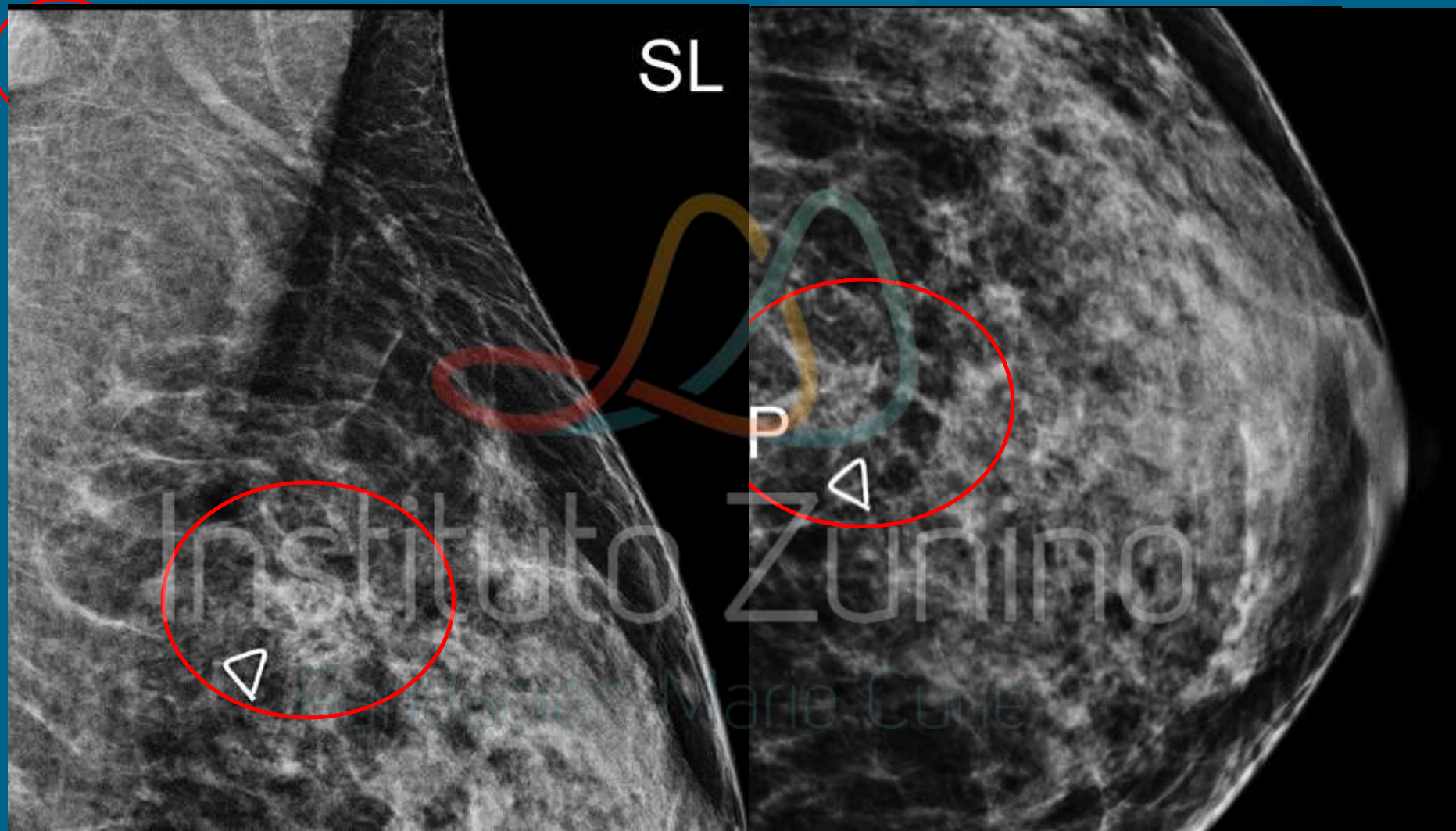
Instituto Zunino

Fundación Marie Curie

ECOGRAFIA



MAMMOGRAFIA



SOLICITAMOS:

▶ Punción mamaria

**CARCINOMA DUCTAL INVASOR
MODERADAMENTE
DIFERENCIADO**

SOLICITAMOS:

- ▶ **Resonancia mamaria**
- ▶ **Receptores tumorales**
- ▶ **Estudios de extensión**

RESONANCIA



Instituto Zunino
Fundación Marie Curie

SOLICITAMOS:

- ▶ **Resonancia mamaria**
- ▶ **Receptores tumorales**
- ▶ **Estudios de extensión**

Receptores Estrógenos: NEGATIVOS
Receptores Progesterona: NEGATIVOS
HER 2 NEW : POSITIVO
KI 67 : 39%

Instituto Zunino

Fundación Marie Curie

SOLICITAMOS:

- ▶ **Resonancia mamaria**
- ▶ **Receptores tumorales**
- ▶ **Estudios de extensión**

NEGATIVOS

CONDUCTA

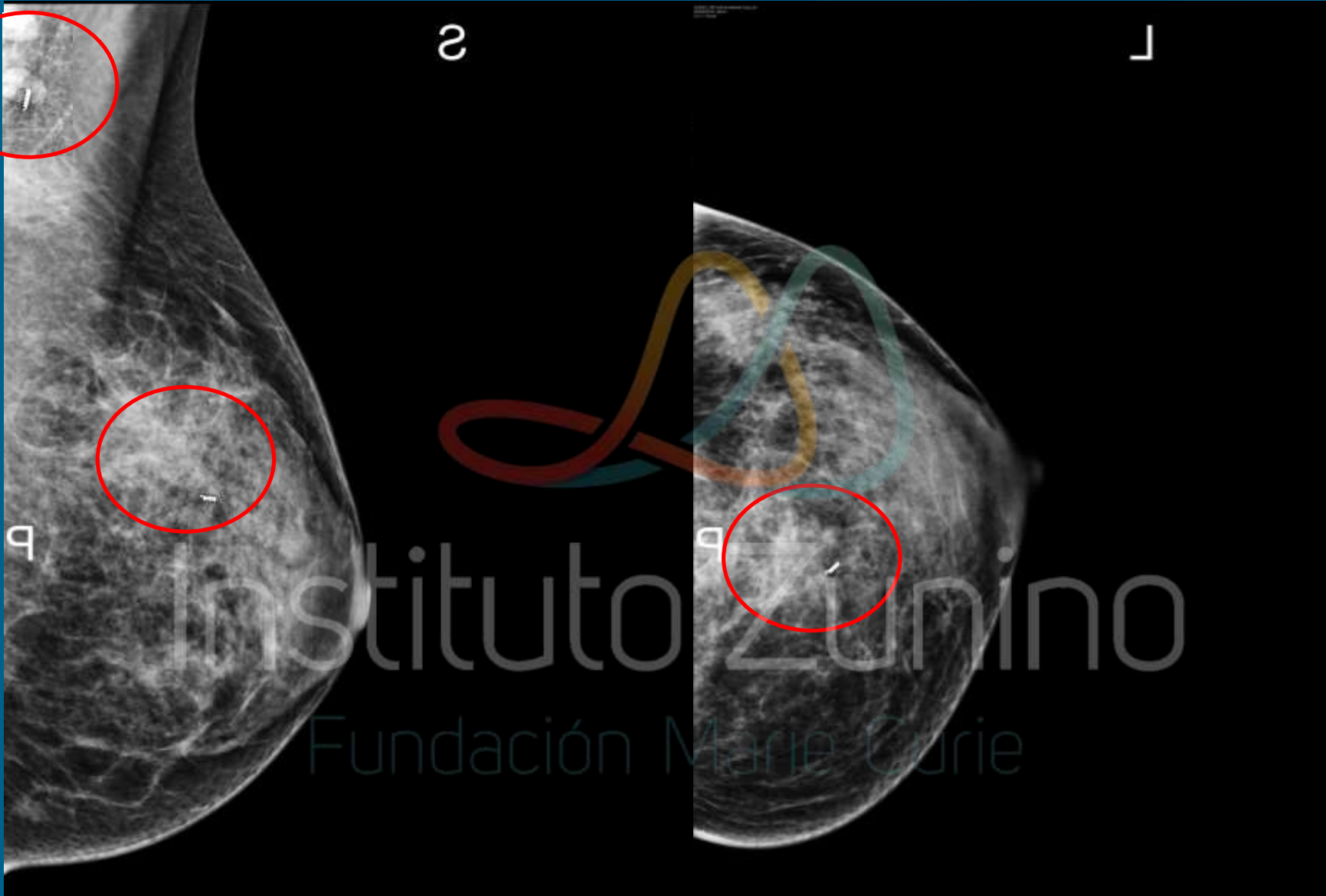
**MARCACIÓN DEL TUMOR:
PREVIO A LA QT NEOADYUVANTE?
INTRATRATAMIENTO?**

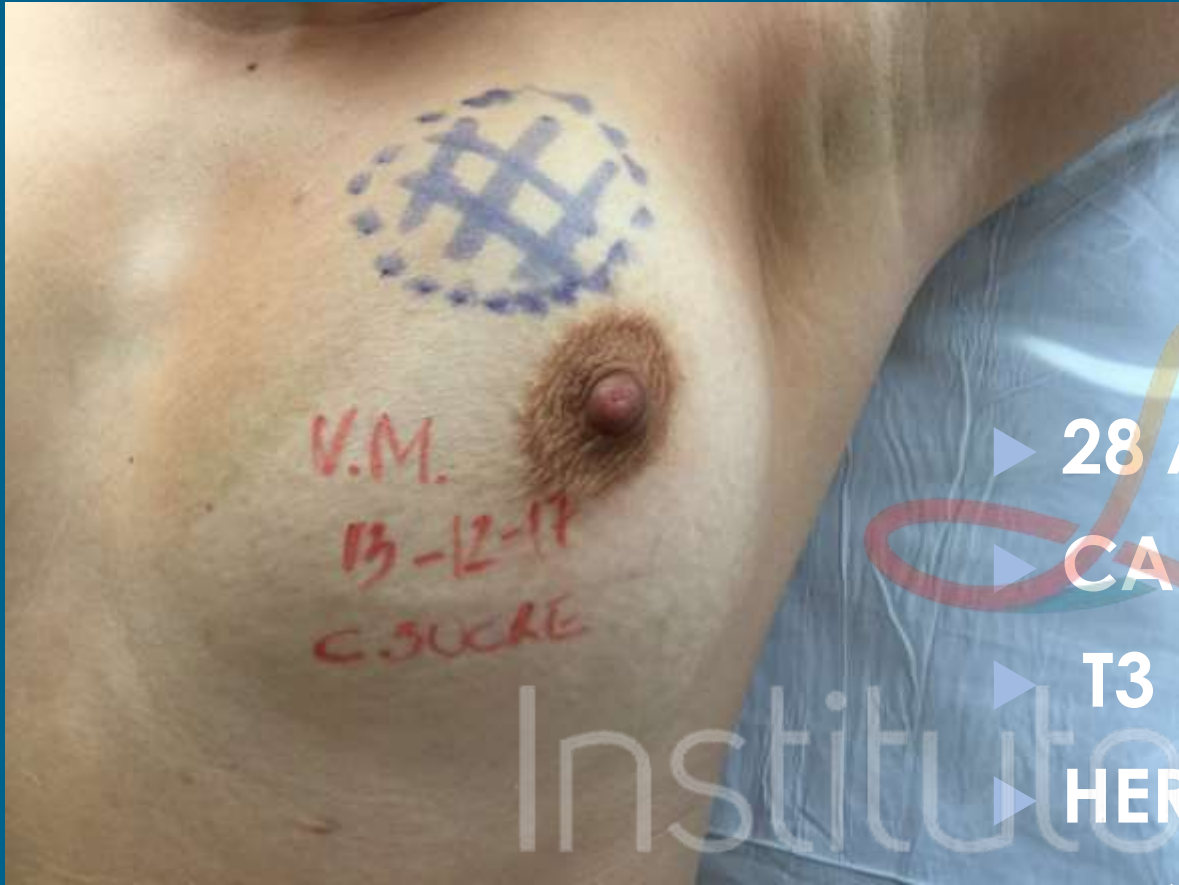**EVALUACIÓN DE LA AXILA:
PUNCIÓN?
MARCACION CON CLIPS?**

**MARCACIÓN DEL TUMOR:
PREVIO A LA QT NEOADYUVANTE**

**EVALUACIÓN DE LA AXILA:
PUNCIÓN: Tejido linfoide. Ausencia de
malignidad**

MARCACION CON CLIPS



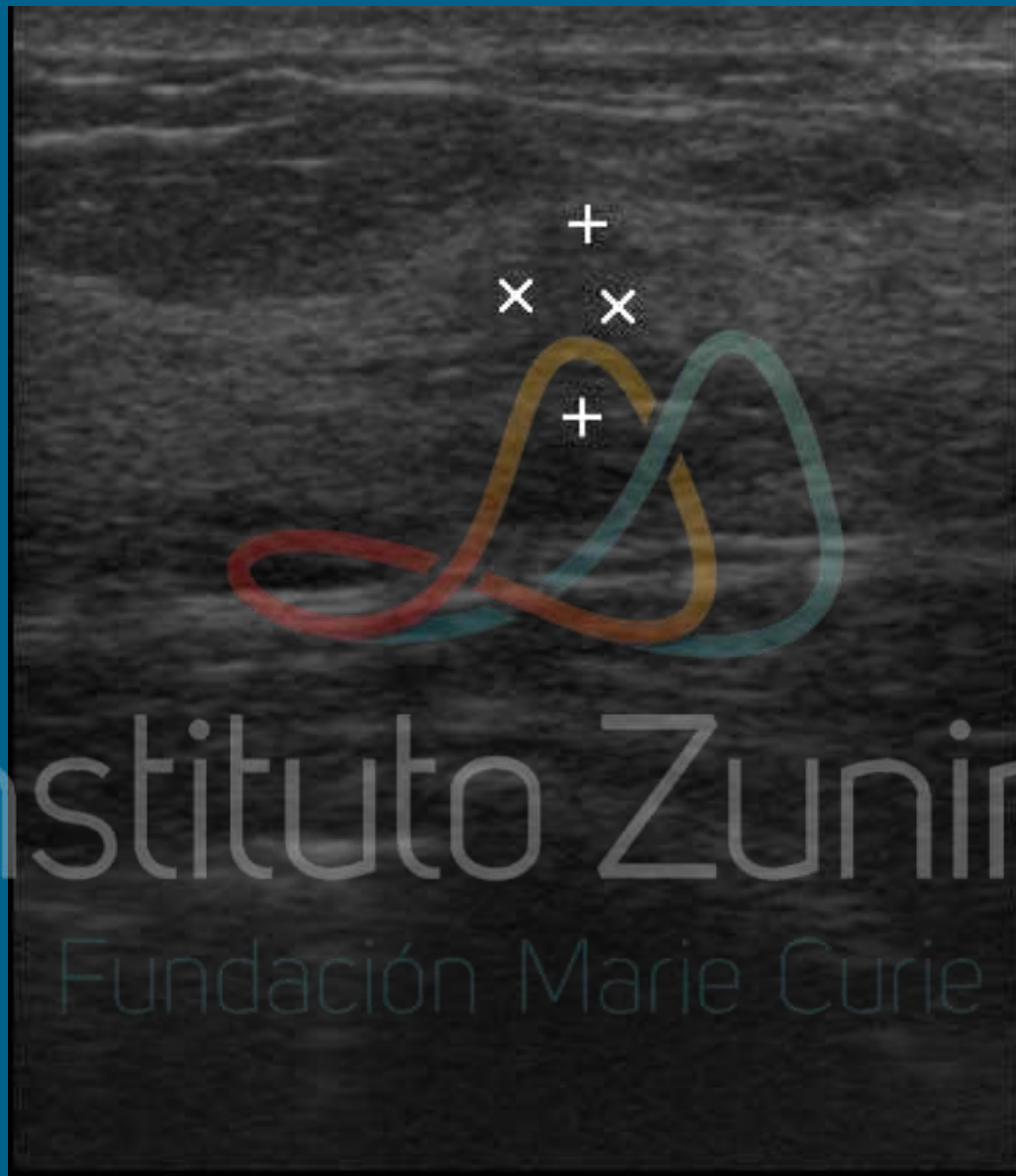


- ▶ 28 AÑOS
- ▶ CA. DUCTAL INVASOR
- ▶ T3 N0 M0
- ▶ HER 2 NEW: POSITIVO
- ▶ KI 67 : 30%
- ▶ ESTUDIOS DE EXTENSIÓN NEGATIVOS

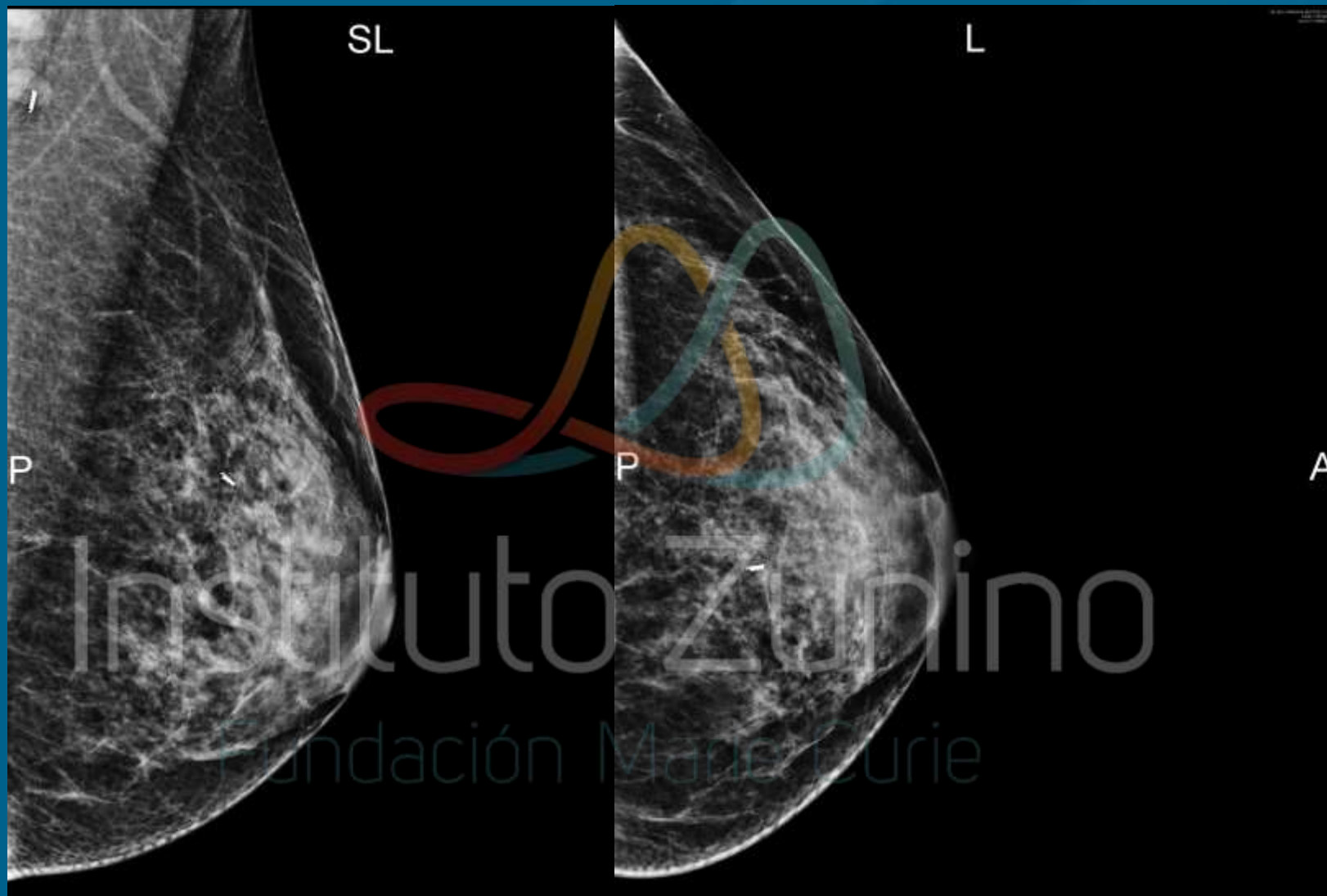NEOADYUVANCIA

- ▶ AC x 4 ciclos
- ▶ PLACITAXEL semanal x 12 semanas
- ▶ TRAZTUZUMAB y PERTUZUMAB (doble bloqueo)
- ▶ INHIBICION DE LA FUNCION OVARICA

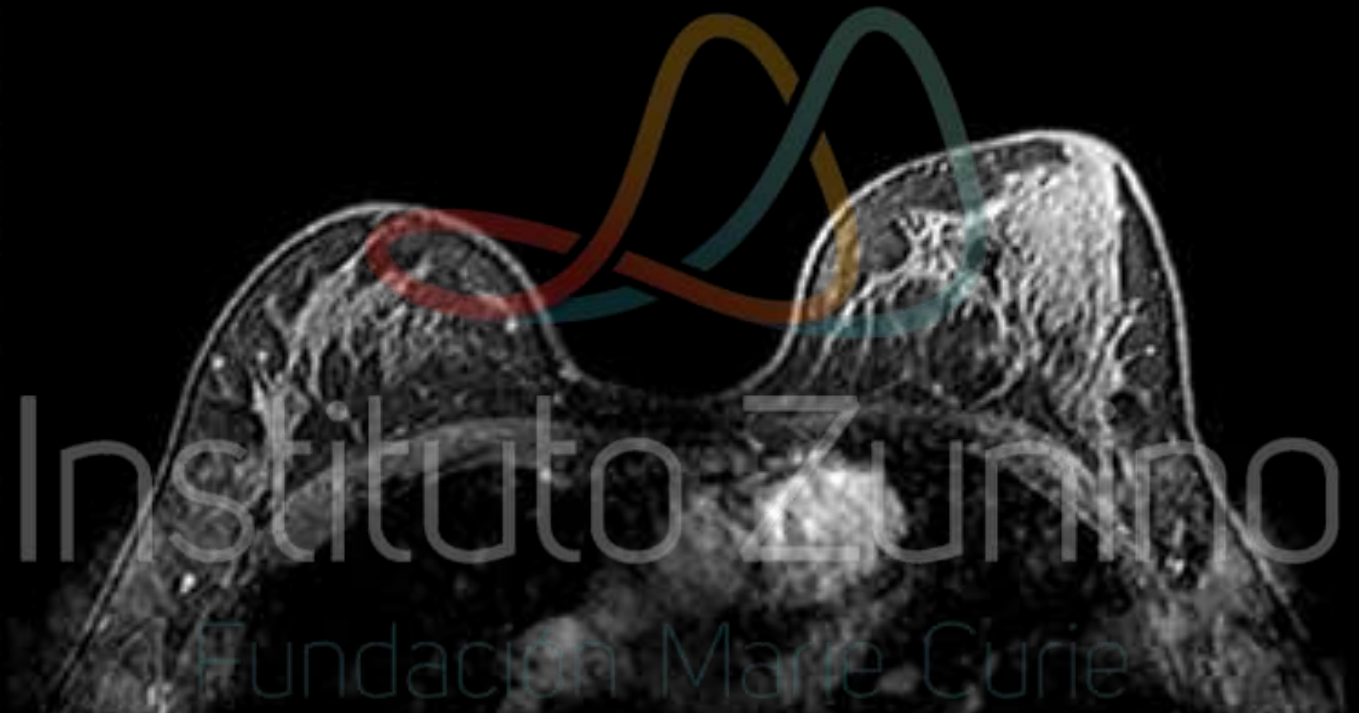
ECOGRAFIA



MAMOGRAFIA



RESONANCIA



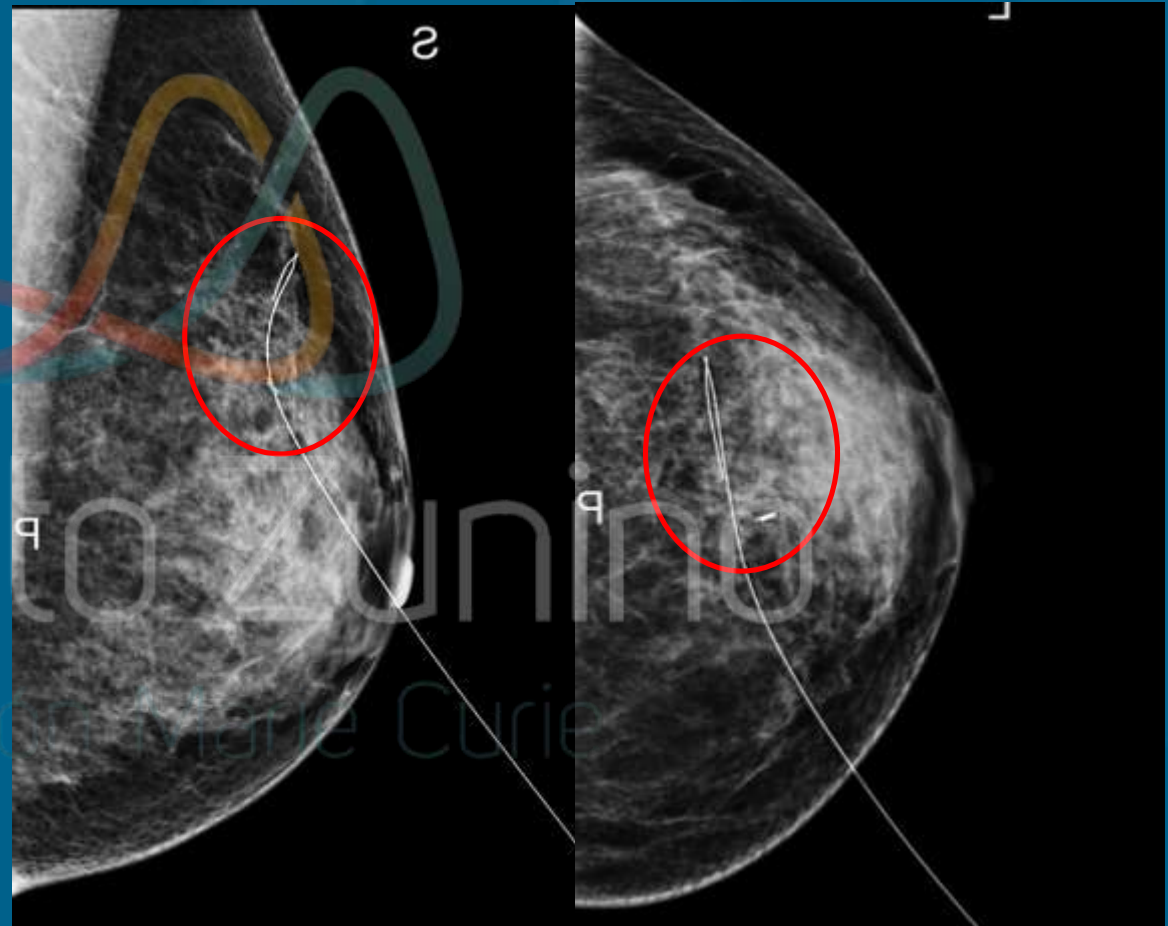
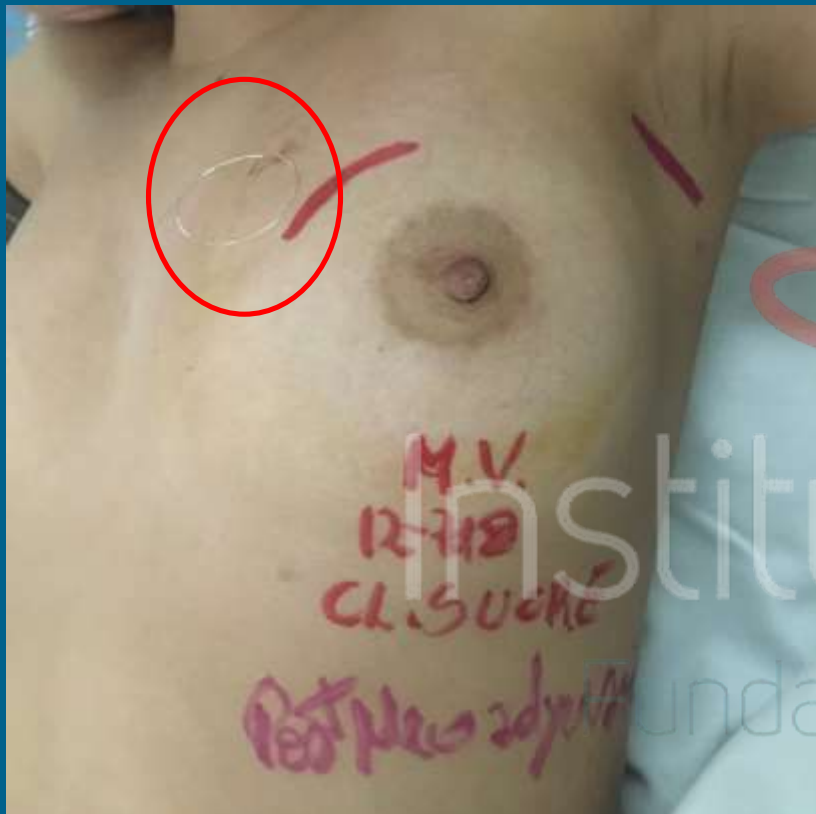RESPUESTA IMAGENOLOGICA COMPLETA

Instituto Zunino

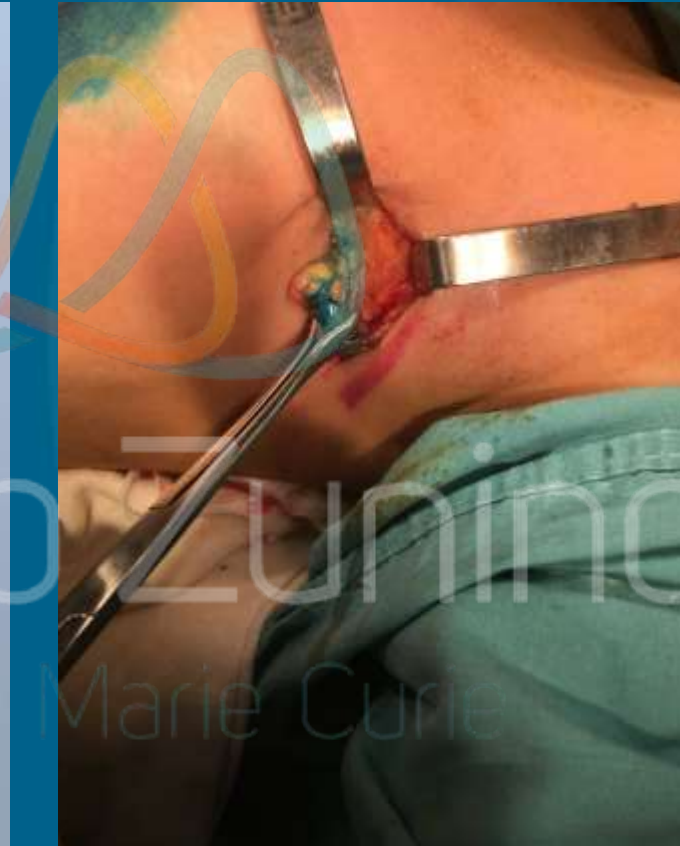Fundación Marie Curie

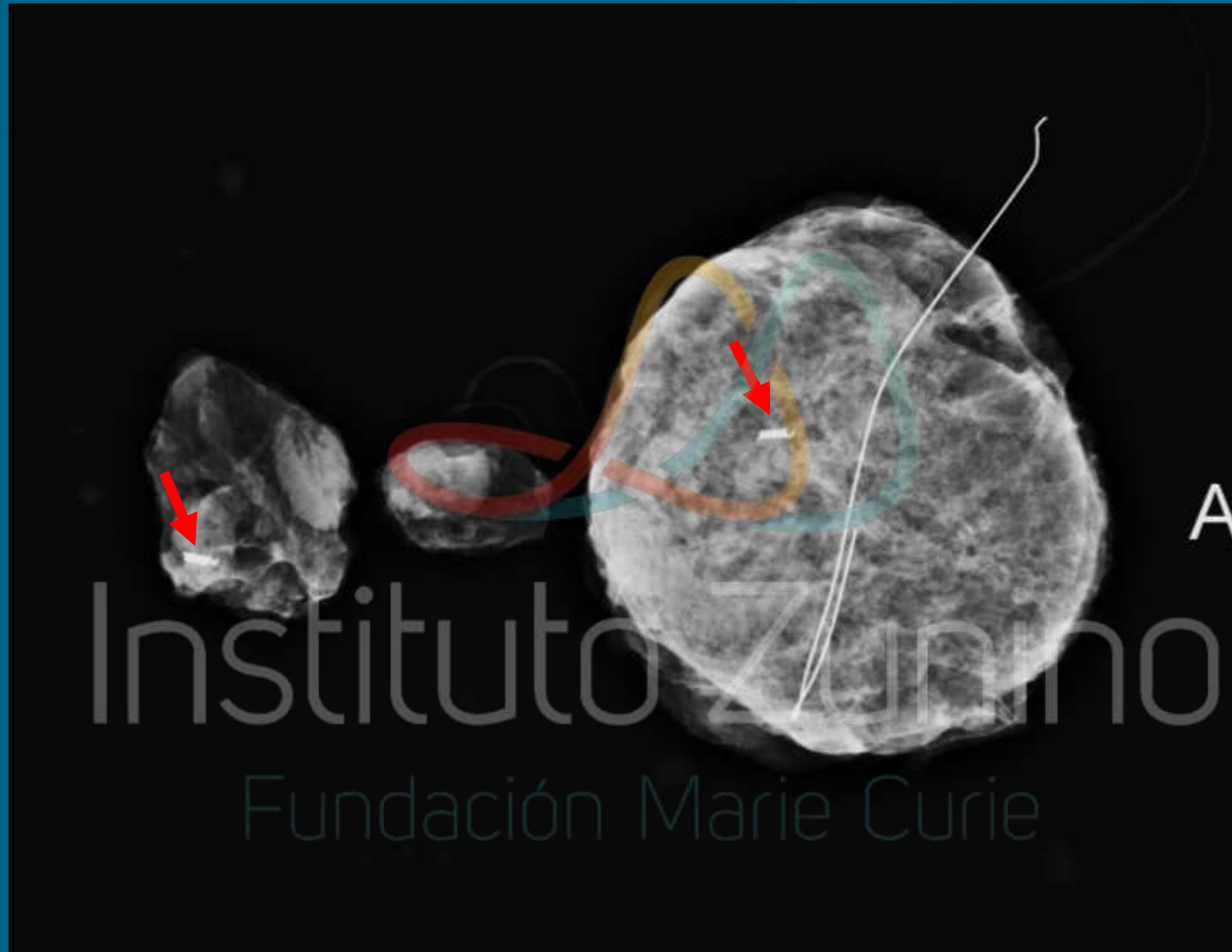CIRUGIA:

Tratamiento Conservador + Ganglio Centinela doble método



CIRUGIA: Tratamiento Conservador + Ganglio Centinela doble método



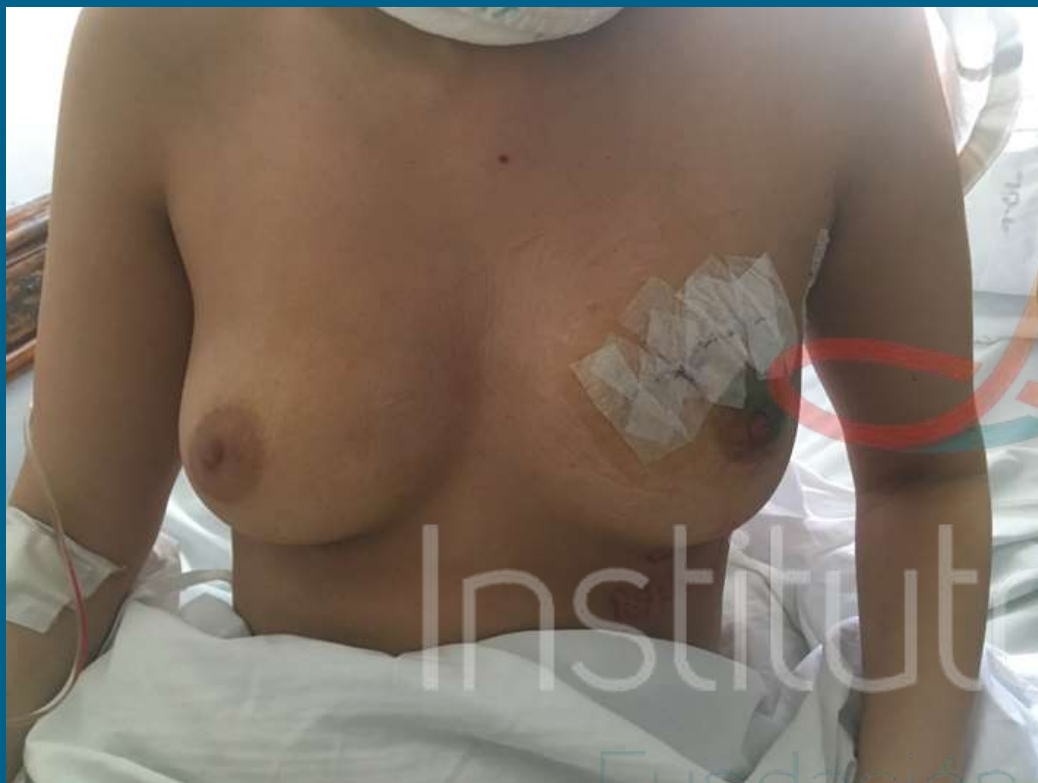


Instituto Zupino

Fundación Marie Curie

ANATOMIA PATOLOGICA

- ▶ Cuadrantectomía 7x6x4 cm. Señalizada con arpón
No se observa área tumoral evidente
- ▶ G.Linfáticos centinelas 3: > 1,5cm - < 0,6cm
Libres de enfermedad
- ▶ **AUSENCIA DE MALIGNIDAD EN EL MATERIAL REMITIDO**



Instituto Zunino
Fundación Marie Curie

CONDUCTA

▶ RADIOTERAPIA EXTERNA: Traztuzumab

Instituto Zunino

Fundación Marie Curie



MUCHAS GRACIAS